

Mondziekten, Kaak- en Aangezichts chirurgie

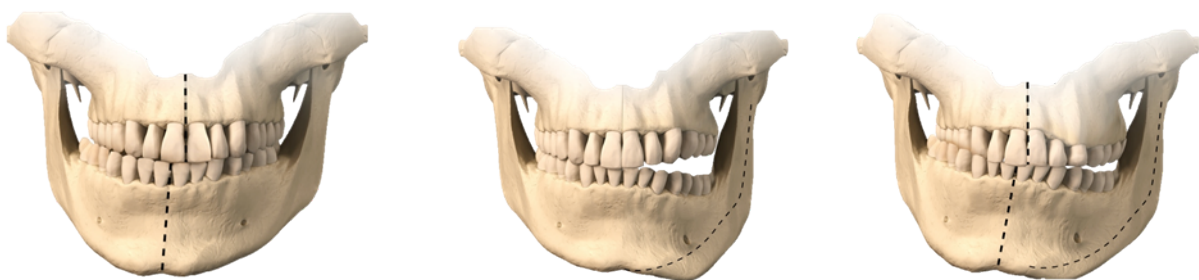Unilaterale Condylaire Hyperplasie (UCH)

U bent bekend bij de afdeling Mondziekten, Kaak-en Aangezichts chirurgie vanwege een asymmetrische groei van de onderkaak.

Wat is UCH?

Condylaire Hyperplasie of Unilaterale Condylaire Hyperplasie (UCH) is een aandoening waarbij sprake is van toenemende asymmetrie van de onderkaak. Dit kan zich uiten in bijvoorbeeld een scheve kin, of een hoogteverschil in de onderrand van de kaak of de kaakhoeken. Vaak ontstaat er ook een scheefstand van de tanden, zoals een middenlijnverschuiving, een 'kruisbeet' of een opening in de beet. Doordat de onderkaak scheef staat, zijn de bovenkaak en de rest van het gezicht soms ook asymmetrisch. Er bestaan meerdere vormen van UCH, met verschillen in uiterlijke kenmerken. Globaal wordt er onderscheid gemaakt tussen 'horizontale' scheefheid en 'verticale' scheefheid en combinaties daarvan.

Locatie AMC



Figuur 1: voorbeelden van de verschillende vormen van UCH

Wat is de oorzaak van UCH?

De afwijking wordt veroorzaakt door een op groei gelijkend proces van 'hyperactiviteit' in een van de kaakkopjes. Deze hyperactiviteit stopt vanzelf een keer, maar er zijn geen objectieve maten om te bepalen hoelang de hyperactiviteit duurt, of wanneer deze zal stoppen. De oorzaak van UCH is onbekend. Er wordt veel onderzoek gedaan om te kunnen achterhalen wat de oorzaak is. Dit betekent dat u soms zal worden gevraagd om deel te nemen aan een onderzoeksproject. U wordt daar dan apart nog een keer over voorgelicht en u kunt zelf beslissen of u daaraan mee wilt doen. Het Amsterdam UMC heeft veel expertise in diagnostiek, behandeling en onderzoek op het gebied van UCH.

Bij wie komt UCH voor?

De gemiddelde leeftijd waarop UCH wordt vastgesteld is ongeveer 21 jaar, maar het komt voor bij zowel kinderen als volwassenen met een leeftijd tussen ongeveer 9-60 jaar. Omdat de oorzaak onbekend is, weet men niet precies wanneer het proces van hyperactieve 'groei' begint. Het is wereldwijd niet bekend hoe vaak het precies voorkomt, maar in Nederland wordt dit geschat op 0,26/10.000.

Hoe wordt UCH vastgesteld?

Bij het eerste bezoek wordt navraag gedaan naar uw eigen ervaringen en klachten, en of u het idee heeft dat deze scheefheid de afgelopen tijd is toegenomen. Indien u bent doorverwezen door de orthodontist, worden ook de bevindingen van de orthodontist genoteerd. Het gezicht, de kaken en de tanden worden volgens vaste metingen in kaart gebracht en er wordt gekeken naar de functie van het kaakgewricht. Er worden röntgenfoto's en lichtfoto's gemaakt met een standaard sjabloon. Als er naar aanleiding van bovenstaande bevindingen aanwijzingen zijn voor toenemende scheefheid, kan een speciale botscan worden gemaakt (SPECT-(CT)), waarop de hyperactiviteit van de kaakkopjes kan worden beoordeeld. Deze botscan wordt gemaakt bij de afdeling Radiologie-Nucleaire geneeskunde. Er wordt via een infuus wat vloeistof ingebracht met natuurlijk fosfaat, dat wordt opgenomen door de botcellen in de kaakkopjes. Het fosfaat zendt röntgenstralen uit en op de scan die wordt gemaakt, kan met een röntgenfoto de activiteit van deze botcellen worden gemeten. Als het verschil in activiteit tussen de kaakkopjes meer dan 10% is, met de meeste activiteit aan de 'verdachte' kant, dan is de hyperactiviteit aangetoond en is het zeer aannemelijk dat de scheefheid nog zal toenemen. Deze botscan wordt alleen gemaakt als er bij navraag én bij klinisch onderzoek verdenking is dat de scheefheid toeneemt. Het kan ook zijn dat de hyperactiviteit al is 'uitgeblust' en dat het niet helemaal zeker is of er nog wat verandert. De botscan wordt dus niet bij iedereen standaard gemaakt, omdat deze alleen betrouwbaar is onder de genoemde voorwaarden. Als er twijfel is over toename, wordt er gedocumenteerd met de eerdergenoemde röntgenfoto's en lichtfoto's en/of wordt een (CB)CT (3D-CTscan) gemaakt voor een 3D asymmetrie analyse om de huidige stand vast te leggen. Na 6 maanden wordt dan bij het volgende bezoek gekeken of er verandering is opgetreden.

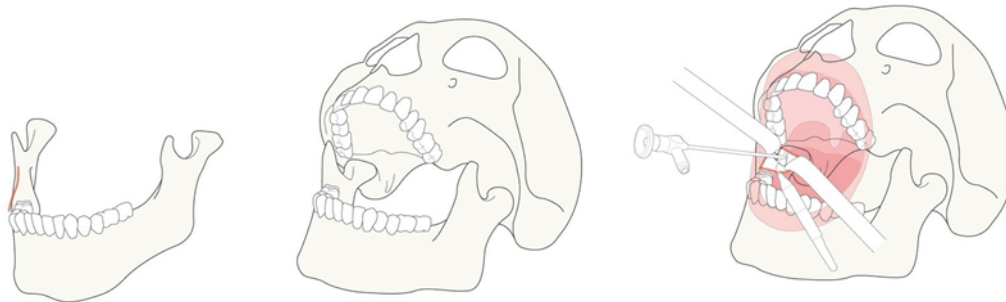
Wat is de behandeling van UCH?

Behandeling is gericht op 2 onderdelen:

1. Het stoppen van de toenemende groei om overmatige asymmetrie te voorkomen
2. Het corrigeren van de asymmetrie van de beet, de kaken en het gezicht

Groei-stop operatie (condylectomie)

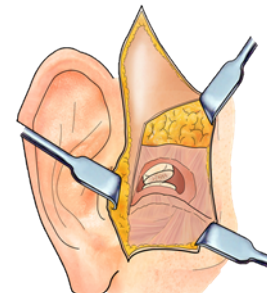
Bij een condylectomie wordt het bovenste stukje van het kaakkopje waar het groeicentrum zich bevindt, verwijderd (< 10 mm). Deze behandeling vindt in principe plaats via de binnenkant van de mond ('transorale condylectomie'), zodat u daar geen zichtbare littekens van heeft.



Figuur 2: transorale condylectomie

Soms is het echter nodig om het stukje van het kaakkopje via de buitenkant te verwijderen ('extraorale condylectomie'), bijvoorbeeld omdat er onvoldoende ruimte is om het stukje via de binnenkant te bereiken.

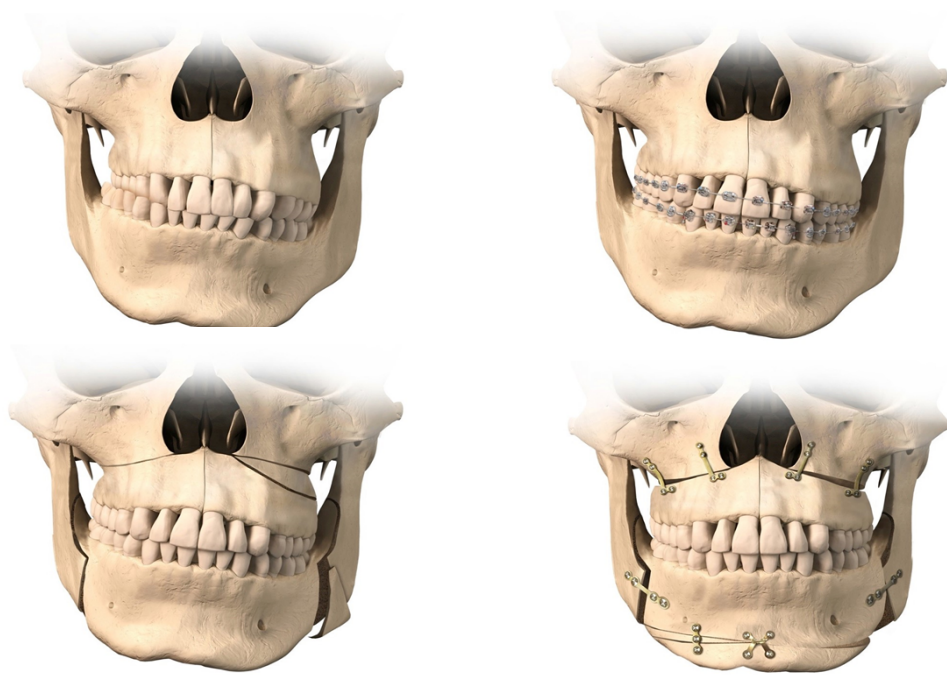Na de groei-stop operatie passen de tanden en kiezen niet goed op elkaar en voelt het vaak alsof de kiezen 'te vroeg op elkaar komen' aan de geopereerde kant. Dit vindt weer een nieuw evenwicht, en er wordt ongeveer een half jaar aangehouden om de beet weer te laten wennen aan de nieuwe situatie. Na deze periode wordt samen met de orthodontist gekeken of een vervolgbehandeling met een beugel nodig is. De operatie is bedoeld om de overmatige groei te stoppen, maar zorgt er niet per definitie voor dat de scheefheid en de beet hersteld zijn. Soms wordt de tandarts-gnatholoog (een tandarts die gespecialiseerd is in de functie van het kaakgewricht en de kauwspieren) gevraagd om aanvullende begeleiding te geven.



Figuur 3: extraorale condylectomie

Vervolgbehandeling correctie asymmetrie

Als er nog sprake is van rest-asymmetrie na de groei-stop operatie of als er sprake is van 'uitgebluste' UCH die niet te behandelen is met alleen een beugel, kan een vervolg operatie worden uitgevoerd om de scheve beet en kaken te herstellen. Dit betreft een combinatie van een orthodontische behandeling en een correctie van de boven-en onderkaak en eventueel de kin (osteotomie). Door het corrigeren van de scheve kaakstand en de beet (de 'benige delen' van het aangezicht) volgen de 'weke delen' (huid en spieren), zoals een scheefstand van de lippen, vaak vanzelf en wordt een harmonieus resultaat bereikt. Na correctie van de tand- en kaakstand kan het bij vergevorderde asymmetrie op prijs worden gesteld om aanvullende contourcorrecties uit te voeren.



Figuur 4: gecombineerd orthodontisch-chirurgisch traject

Bereikbaarheid

Secretariaat MKA-chirurgie

T: +31 20 566 4099

E: mka@vumc.nl

Secretariaat Orthodontie/Bijzondere tandheelkunde

T: +31 20 566 3499